Ein

Uterusfibroid mit Verkalkungen.

Inaugural-Dissertation

zur

Erlangung der Doctorwürde

in der

Medicin, Chirurgie und Geburtshülfe

unter

Genehmigung der hochlöblichen medicinischen Facultät zu Marburg

eingereicht von

Eduard Müller,
cand. med.

MARBURG.
Druck von C. L. Pfeil.
1882.

Ein

Uterusfibroid mit Verkalkungen

Inaugural-Dissertation

zur

Erlangung der Doctorwürde

in der

Medicin, Chirurgie und Geburtshülfe

einer

Hochlöblichen medicinischen

Facultät zu Marburg

vorgelegt von

Bernard Müller

aus Basel.

MARBURG.
1890.

Seinem verehrten Lehrer

Herrn Professor Dr. Dohrn

in

dankbarer Erinnerung

gewidmet

vom

Verfasser.

Das dieser Arbeit zu Grunde liegende Präparat ist von Herrn Dr. med *Zülch* in Jesberg an die hiesige gynäkologische Klinik geschickt und hierselbst durch die Güte des Herrn Professor Dr. *Dohrn* mir zur genaueren Untersuchung überwiesen worden. Eine genau eingehende Anamnese über die Entstehung dieses Ovarialtumors zu geben, ist mir leider nicht möglich, da die Frau, von welcher er herrührt, in ihren letzten Jahren unzurechnungsfähig war und erst in diesem Zustande in die Behandlung des Dr. med. *Zülch* gekommen ist.

Der Tumor stammt von einer 75jährigen Wittwe; als Mädchen war dieselbe stets gesund. Im Jahre 1840 nach einjähriger Ehe cessirten die bis dahin regelmässig eingetretenen menses, sie hielt sich daher für schwanger. Die Beschwerden, welche ihr durch ihre vermeintliche Schwangerschaft bereitet wurden, waren anfangs nur gelinde, vom 4. Monat steigerten sich jedoch dieselben bis zur Unerträglichkeit. Die Folge davon war, dass sie damals 1½ Jahre schwer krank zu Bett liegen musste. Zu jener Zeit entwickelte sich nach ihrer Angabe eine Geschwulst im Leibe, über deren Natur die sie behandelnden Aerzte nicht klar gewesen sein sollen. Nachdem später die menses

wiedergekehrt waren, traten besonders zur Zeit der unregelmässigen Menstruation, aber noch zu anderen Zeiten die heftigsten Schmerzen vorzugsweise in der rechten Seite des Leibes ein. Mit Stuhlbeschwerden hatte sie stets zu kämpfen.

Als nun Herr Dr. med. *Zülch* vor 7 Jahren die Frau zuerst zu Gesicht bekam, hatte dieselbe hauptsächlich über periodisch auftretende, heftige Schmerzen in der rechten Seite des Leibes zu klagen. Auch war damals stets eine Geschwulst zu fühlen, welche zu wachsen und wieder abzunehmen und auch ihre Lage zu verändern schien, letzterer Umstand besonders mochte wohl von den bald mehr, bald weniger gefüllten Eingeweiden herrühren. Seit December 1879 nahmen jedoch die Schmerzen an Intensität so zu, dass ihr zur Linderung jeden Abend eine Morphiuminjection gemacht werden musste.

Im August 1880 starb die Frau. Bei der Section kam man sofort nach Eröffnung des abdomens auf den Tumor, nur ganz wenig Darmschlingen bedeckten ihn. Durch denselben war die Bauchhöhle und das ganze kleine Becken völlig ausgefüllt; in letzterem und besonders nach hinten war er durch zahlreiche Adhäsionen befestigt. Der spitzere Theil des Tumors lag links oben, rechts an dem Tumor hing das rechte ovarium.

Aeussere Beschreibung des Tumors.

Das Gewicht des seit August 1880 in Spiritus befindlichen Präparates beträgt 3400 Gramm, sein Längsdurchmesser, gemessen vom spitzeren bis zum breiteren Ende 22 Cm., der Querdurchmesser 17 Cm. Rechnet man von dem Tumor die ihn bedeckende Hülle und das rechte ovarium ab, so bleibt doch immerhin ein Gewicht übrig, welches dem eines ausgewachsenen Kindes beinahe gleichkäme. Das ganze Präparat ist etwas über mannskopfgross und hat von oben gesehen eine birnförmige Gestalt. Beim Betrachten des Präparates wird man unwillkürlich darauf hingeleitet, die ganze Neubildung für ein in sich zusammengekauertes lithopädisirtes Kind zu halten. Auf die einzelnen Vergleichungspunkte aufmerksam zu machen, werde ich mir an den betreffenden Stellen erlauben.

Der Tumor ist eingehüllt in eine schmutzig weise, an einzelnen Stellen durch eingelagerte Flocken gelblich gefärbte, lederartig zähe Membran, an mehreren Stellen sind durchscheinende Blutgefässe bemerkbar. Die einhüllende Membran ist an einzelnen Stellen, wie am spitzeren Ende und der convexen Seite des Tumors, straff über die darunter liegenden Theile ausgespannt, an anderen dagegen, wie an der concaven Seite, sitzt sie locker dem Tumor auf. Die Hülle ist an ihrer Oberfläche stellenweise glatt und eben, grösstentheils ist sie jedoch gefaltet, uneben, höckrig und mit Resten von zähen peritonitischen Adhäsionen bedeckt. An mehreren Stellen, besonders an den straff an-

gespannten, bemerkt man Einlagerungen von kleinen Kalksalzen, welche hauptsächlich dann zu Gesicht kommen, wenn das Präparat längere Zeit an der Luft gestanden hat.

Das spitzere Ende des Tumors gleicht seiner Grösse, überhaupt seiner ganzen Configuration nach sehr einem Kindskopfe (s. Fig. I. V. F.). Betrachtet man es durch die Hülle hindurch, so hält man es unstreitig für einen solchen, der auch hier, wie es bei der fötalen Haltung der Frucht stets der Fall ist, auf den Rumpf flectirt ist. Auch zeichnet sich dieses spitzere Ende des Tumors gegen den breiteren Theil durch eine viel grössere Härte aus, und wird so eine Verwechslung mit einem Schädeldache noch leichter. Noch mehr wird man zu dieser Annahme geführt durch eine unter diesem runden, kugeligen Theil befindliche Rinne, welche dann dem Halse des Kindes entspräche. Diese Rinne ist nicht überall gleich tief, sondern an mehreren Stellen durch Hervorhebungen von verschiedener Grösse ungleichmässig gewulstet. Wodurch diese Wülste bedingt sind, lässt sich durch die Hülle hindurch nicht bestimmen. Durch Palpation lässt sich nur so viel feststellen, dass dieselben von verschiedener Resistenz sind. Aus dieser Rinne, der convexen Seite des Tumors zugekehrt, entspringen zwei derbe, feste Stränge, denen sich von beiden Seiten her breitere, durchscheinende Membranen zugesellen. Anfangs breit, verschmälern sie sich immer mehr und endigen in ungefähr 10 cm. Entfernung von dem Tumor in einem Gebilde von fast quadratischer Form, welches in seiner Grösse einer Kindsfaust entspricht. Dieses Anhängsel ist nach hinten und der dem Präparat abgekehrten Seite concav, nach vorne und nach unten dagegen convex und zeigt verschiedene Einkerbungen. Ueber $^2/_3$ dieses Gebietes fühlt sich fest und derb an, während das übrige Drittel weich und cystenähnlich erscheint. An mehreren Stellen sieht

man verschiedene rostbraune Pigmentablagerungen und kleinere Blutgefässe. Beim Aufschneiden dieses Anhängsels kommen mehrere durch dünne Scheidewände von einander getrennte Abtheilungen zu Tage, welche erfüllt sind mit einer graugelben, käsigen Masse, ähnlich wie sie bei Atheromen vorkommt. Dieselbe ist an einzelnen Stellen härter und fester, an anderen dagegen weicher, breiiger, daher die verschiedene Consistenz des ganzen Anhängsels. Dem Bau und der Lage nach konnte dieses Gebilde nur das rechte ovarium sein (s. Fig. I. r. Ov.); es spricht hierfür auch ganz der Befund, welchen die Section der betreffenden Frau ergab. Der eine zu ihm hinführende Strang ist seine tuba (s. Fig. I. r. T.), der andere etwas unterhalb der tuba sich inserirende das ligamentum ovari proprium (s. Fig. I. lig. ov. pr.) und die dünnere durchscheinende Membran das ligamentum rotundum und latum (s. Fig. I. Lig. lat. et rot.). In dieser Annahme werde ich noch bestärkt durch das genauere Untersuchen und Sondiren des für die tuba gehaltenen Stranges. Obwohl derselbe an dem ovarium adhärent war, so war er doch nach Loslösung der Adhäsionen fast in seiner ganzen Länge leicht zu sondiren, weiter oben war er mit den Tumoren eng verwachsen und durch den verkalkten stark comprimirt.

An der convexen Seite etwas unterhalb der oben beschriebenen Rinne des Präparates befindet sich ein schwammiges, lockeres Gebilde, welches sich, ausser seiner Resistenz, gegen die übrige Hülle deutlich abhebt durch eine dunklere, stellenweis rostbraune Färbung, welche unverkennbar von hierselbst abgelagerten Blutfarbstoffen herrührt. Gerade unter diesem schwammigen Gebilde bemerkt man dicht neben einander zwei Oeffnungen, von denen die obere — auf der Zeichnung leider nicht darstellbar — etwas über markstückgross in einen etwa hühnereigrossen Sack führt, welcher gegen die Umgebung abgeschlossen ist und dessen Wandungen deutlich gewulstet sind. Welche

Bedeutung dieser Sack hat, wird erst seine Eröffnung klar legen. Die untere Oeffnung ist etwas kleiner (s. Fig. I. V.), sie führt in eine etwa taubeneigrosse Höhle, welche gleichfalls gegen die Umgebung abgeschlossen ist und sich fast ausschliesslich nach der dem rechten ovarium zugekehrten Seite erstreckt. Die Wandungen dieser Höhle erscheinen, so weit sie sichtbar sind, glatt, eben und nur wenig gewulstet. Auch über die Natur dieses Sackes wird die Section das Nähere ergeben.

Von hier an wird der Umfang des Präparates bedeutend grösser und ungleich massiger, und gerade hierdurch wird man noch mehr dazu verleitet, das ganze Präparat für ein Lithopaedion zu halten, da es in seiner Gestalt fast ganz der eines zusammengekauerten Fruchtkörpers mit angezogenen Extremitäten gleicht. Wenn auch diese Aehnlichkeit in den beigefügten Zeichnungen im allgemeinen nicht so sehr hervortritt, so ist dieselbe doch bei richtiger Stellung des Präparates unverkennbar.

Section des Tumors.

Der erste Schnitt, welcher nun in die Hülle gemacht wurde, um über die Natur des Tumors ins Klare zu kommen, verlief in der Richtung des grössten Umfanges. Hierbei wurden gleichzeitig die beiden vorher beschriebenen Säcke eröffnet. Zuerst der obere (s. Fig. I. Bl.); er war, wie schon erwähnt, völlig abgekapselt, seine Wandungen, besonders nach dem spitzeren Theil des Präparates hin, stark gewulstet. Schon so bei oberflächlicher Betrachtung wurde man unwillkürlich auf eine Aehnlichkeit dieses Sackes mit der Harnblase hingeführt, und als ich nun genauer untersuchte, fand ich nahe bei der stärker gewulsteten Stelle in nicht allzugrosser Entfernung von einander zwei feine Oeffnungen (s. Fig. II. u_1 und u_2), welche, wenn sie auch nur auf ganz kurze Strecken mit Schweinsborsten zu son-

diren waren, unstreitig für die Einmündungsstellen der Uretheren gehalten werden mussten. Wenn auch der Uebergang der Blase in die Harnröhre nicht aufzufinden war — diese Stelle konnte ja möglicherweise abgeschnitten und im Abdomen der betr. Frau zurückgeblieben sein — so blieb nunmehr kein Zweifel übrig, dass der vorliegende Sack die Harnblase war, welche mit dem Tumor ungewöhnliche Verwachsungen eingegangen war.

Der Boden des anderen Sackes war 7 cm. lang und 4 cm. breit. Seine Wandungen waren, wie schon oben erwähnt, im Allgemeinen glatt, nur an der dem Tumor zugekehrten Seite waren sie etwas gewulstet. An dem Ende des Sackes bemerkt man eine ungefähr erbsengrosse Oeffnung (s. Fig. II. O. u.), welche, wie sich durch das Einführen einer Sonde ergibt, in einen ziemlich langen Kanal führt. Die Gestalt des Sackes, das Aussehen seiner Wände liessen in mir den Gedanken aufkommen, dass ich es hier vielleicht mit der vagina zu thun habe; die erbsengrosse Oeffnung erschien, wenn auch kein prominenter Scheidentheil vorhanden war, ähnlich dem orificium uteri externum. Um nun darüber ins Klare zu kommen, was ich vor mir habe, schnitt ich der eingeführten Sonde entlang auf. Es trat nun zuerst ein 7 cm. langer, wenig gewulsteter Kanal zu Tage, welcher aber für einen Federkiel durchgängig war, dann aber erweiterte er sich und mündete in eine etwa hühnereigrosse Höhle, deren Wandungen glatt und eben und stellenweise blassroth, an anderen dagegen dunkelroth gefärbt waren; sie hatten an ihren dicksten Stellen eine Stärke von $1^1/_2$ — 2 cm., an anderen dagegen nur eine solche von 1 cm. und an der dem festeren Tumor zugekehrten Seite waren sie sogar nur papierdünne. Hoch oben bemerkte man eine feine Oeffnung, welche eben für eine Schweinsborste zu sondiren war. Es war also jetzt sicher erwiesen, dass man es hier wirklich mit dem uterus zu thun hatte, der ebenso wie die Harnblase durch Adhä-

sionen und Compressionen der ihn umgebenden Tumoren eine ganz veränderte Lage und Gestalt angenommen hatte, wodurch dann auch der Cervicalkanal so ungewöhnlich lang geworden war. Die feine Oeffnung, welche oben in der Uterinwand zu bemerken war, war dann als die Einmündungsstelle einer tuba zu betrachten, die der anderen war jedenfalls durch Compression der Tumoren völlig verschlossen.

Innerhalb der Uterinwandung, welche dem festen, kindskopfgrossen Tumor gerade gegenüber lag, waren 9 kleinere ungefähr erbsen- bis bohnengrosse Tumoren zu fühlen; die Resistenz, welche sie darboten, war eine verschiedene; einige waren zäh und derb, andere dagegen ganz hart anzufühlen. Auch der harte Tumor, welcher einem Kindskopf so täuschend ähnlich sah, lag in der Uteruswandung, er war von einer ungefähr 3 mm. dicken muskulären Schicht bedeckt. Ich machte über seine grösste Convexität einen Schnitt bis auf die harte Kalkschale und legte dieselbe dann völlig bloss. Die Schale war auf ihrer Oberfläche höckrig und uneben und hatte eine theils schmutzig gelbe, theils blassrothe Farbe. Mit Hilfe einer Säge spaltete ich sie nun, und jetzt zeigte sich, dass die Schale nur ungefähr 4 mm. dick war, das Innere des Tumors war erfüllt mit einer dicken, schmierigen, graugelben Masse, über deren nähere Natur das Mikroskop Aufschluss geben mag.

In der unter diesem Tumor befindlichen Rinne befanden sich noch zwei taubeneigrosse Tumoren, welche ebenfalls eine kalkharte Consistenz hatten; ausserdem befanden sich hier noch zwei kleinere Gebilde, welche wohl als das linke ovarium und die dazu gehörige tuba anzusehen waren. Bei einem Schnitt in das ovarium kam dieselbe graugelbe schmierig käsige Masse heraus, wie beim Eröffnen des rechten ovariums. Die tuba hatte durch die sie comprimirenden Tumoren eine ganz eigenthümliche Lage und Gestalt bekommen; zu sondiren war sie nicht.

Der mannskopfgrosse Tumor, welcher eine zähe, lederartige Consistenz hatte, war überzogen von einer aus mehreren Schichten bestehenden Hülle; dieselbe war durch viele lockere Adhaesionen an den darunter liegenden Tumor befestigt, im ganzen war sie jedoch leicht abzuziehen. Der Tumor inserirte sich mit zwei breiten Strängen zu beiden Seiten des Cervikalkanals. Bei einem Schnitt ins Innere des Tumors sah man eine gleichmässige Masse sowol was Farbe als Consistenz anbetraf. Es machte die Geschwulst makroskopisch ganz den Eindruck eines Fibroms, ob sich dieses bestätigen wird, mag das Mikroskop entscheiden.

Mikroskopische Untersuchung der einzelnen Tumoren.

Die histologische Untersuchung der Tumoren ergibt das gewöhnliche, schon vielfach beschriebene Bild: Es zeigt sich an zerzupften Präparaten, dass die lederartig zähe Geschwulstmasse sich nur sehr schwer zerlegen lässt in lange Fasern mit einfach kleinen Kernen. Gewöhnlich sieht man diese Fasern in Bündeln zusammengelagert, häufig verflechten sich zwei derartige Bündel in verschiedener Richtung. Bei Zusatz von Färbemitteln traten die Kerne entsprechend der Farbe deutlich gefärbt hervor, während der in der Fibrille auslaufende Zellenleib sich nicht färbt, dagegen quillt letzterer auf Zusatz von Essigsäure stark auf. Auch die Kerne werden stärker lichtbrechend, kurz, es zeigen sich die gewöhnlichen Reactionsvorgänge, welche überall derartiges fibrilläres Bindegewebe hervortreten lässt.

An Schnittpräparaten zeigt sich die Architectur der Fibrillenbündel in besonders charakteristischer Form. Man sieht nämlich, wie diese Fibrillenbündel sich miteinander in der verschiedensten Weise verflechten, so dass eine Schnittfläche ein Netzwerk solcher Bündel ergibt, welche

in der Ebene des geführten Schnittes verlaufen, in den Maschen dagegen zeigen sich grössere Durchschnitte dieser Bündel, welche senkrecht auf die Schnittfläche verlaufen, diese biegen dann vielfach in eine andere schräg gelegene Ebene um, so dass man im allgemeinen lange, quere und schräge Schnitte sämmtlicher Fibrillen vor sich sieht. An vielen Stellen sind zwischen den Fasern feinste Fettkörnchen eingelagert — wol das Resultat der längeren Maceration des ganzen Präparates in Alkohol. — Im allgemeinen jedoch sind die Zellen wol erhalten, wie sich aus obiger Beschreibung ergibt.

An den mit Kalk infiltrirten Stellen zeigt sich in sofern Verknöcherung, als in der That Knochenkörperchen nachzuweisen sind. Es sind nämlich die vereinzelt anzutreffenden Knochenkörperchen durchaus unregelmässig zu einander gelagert. Es zeigt sich also nicht eine concentrische Anordnung der Knochenkernlamellen um grössere Saftkanäle oder gar Markräume, sondern die knochenharte Schale, welche das weiter oben beschriebene Fibroid umhüllt, stellt sich als eine mit Kalksalzen infiltrirte periphere Zone des Fibroids dar, in der, wie gesagt, vereinzelt, aber deutlich erkennbare Knochenkörperchen mit langen, unregelmässigen Ausläufern nachzuweisen sind. Vielleicht könnte man darin eine Abweichung dieser Knochenkörperchen von den physiologischen erkennen, dass hier die sonst mehr lang gestreckte Form der Knochenzelle zu einer unregelmässigen, kugeligen und plattgedrückten ausgeartet ist. Man findet aber auch völlig mit physiologischen Knochenkörperchen identische Elemente vor.

Von Gefässen finden sich in den Fibroiden als Arterien deutlich erkennbare, durch starke muscularis ausgezeichnete Blutgefässe vor, die Venen sind den Arterien entsprechend zahlreich, meist comprimirt, in unmittelbarer Nähe der Arterien gelegen; sie sind als spaltförmige, fast wandungslose Hohlräume erkennbar. Von Nerven und

Lymphgefässen lässt sich an den zur Untersuchung gekommenen Theilen mit Sicherheit nichts histologisch nachweisen.

Es wären somit die kleineren Tumoren und der harte kindskopfgrosse für in der Wand des uterus entsprungene Fibrome zu halten, von denen einige in Verkalkungen übergegangen waren, andere dagegen ihre ursprüngliche fibroide Natur beibehalten hatten Auch der mannskopfgrosse Tumor ist seinem histologischen Bau nach zu den Fibromen zu rechnen, auffallend und ungewöhnlich ist sein Ausgangspunkt vom Cericalkanal. Was die heftigen Schmerzen und die andauernde Stuhlverstopfung, welche der betreffenden Frau durch diese Neubildung bereitet wurden, anbetrifft, so rühren erstere jedenfalls von den peritonitischen Reizungen her, welche durch den Tumor hervorgerufen wurden und die Stuhlverstopfung von der Lage des Tumors; der verkalkte, kindskopfgrosse lag ja links oben im kleinen Becken und übte so jedenfalls einen steten Druck auf das dicht neben ihm befindliche rectum aus und erschwerte hierdurch die Defaecation.

Es ist im allgemeinen diese Art von Neubildungen am uterus keine Seltenheit, selten aber nehmen sie eine solche Gestalt und einen solchen Entwicklungsverlauf wie dieser an. Durch das Ausbleiben der menses nach einjähriger Ehe, durch den späteren Krankheitsverlauf, durch äussere und innere Untersuchung der betreffenden Frau musste der untersuchende Arzt darauf hingedrängt werden, eine abdominelle Schwangerschaft mit Retention des foetus und späterer Umwandlung desselben in ein Lithopaedion zu diagnosticiren. Auch nach der Section der Frau und Herausnahme des Tumors macht die Inspection desselben bei entsprechender Stellung auf den Beschauer unwillkürlich den Eindruck, dass man es hier wirklich mit einem Lithopaedion zu thun habe, und wurde auch ich erst im Laufe der Untersuchung über die Natur des Tumors klar.

Zum Schlusse erlaube ich mir, Herrn Prof. Dr. *Dohrn* für die gütige Ueberlassung der Arbeit, sowie für die bei der Anfertigung derselben mir gewährte Unterstützung meinen herzlichsten Dank auszusprechen. Auch Herrn Professor *Schottelius* sage ich meinen besten Dank für die bei der histologischen Untersuchung geleistete Hilfe.

Curriculum vitae.

Eduard Müller, Sohn des verstorbenen Kreiswundarztes Müller und dessen gleichfalls verstorbener Gemahlin Wilhelmine, geb. Hartmann, evang. Confession, wurde am 27. Juli 1857 zu Battenberg, Kreis Biedenkopf, geboren. Den ersten Unterricht erhielt er auf der Elementarschule zu Battenberg; Ostern 1868 ging er auf das Gymnasium zu Darmstadt, Herbst 1870 vertauschte er dasselbe mit dem zu Marburg. Hier bestand er Herbst 1877 das Maturitätsexamen, im Wintersemester 1877/78 bezog er dann als stud. med. die daselbst befindliche Hochschule. Im Sommersemester 1879 unterzog er sich dem tentamen physicum. Dann besuchte er zwei Semester die Hochschule zu München und genügte daselbst Winter 1879/80 seiner halbjährigen Dienstzeit mit der Waffe. Herbst 1880 kehrte er wieder nach Marburg zurück und bestand hier am 17. Januar 1882 das medicinische Staatsexamen.

Seine academische Ausbildung verdankt er nachfolgenden Herren:

Bauer, *Beneke*, *Dohrn*, *Frerichs*, *Gasser*, *Greeff*, *Helfferich*, *Horstmann*, *Hüter*, *Külz*, *Lahs*, *Lieberkühn*, *Mannkopff*, *Melde*, *v. Nussbaum*, *Roser*, *Schmidt-Rimpler*, *Schottelius*, *Wagener*, *v. Ziemssen*, *Zinke*.

Allen diesen Herren erlaubt er sich an dieser Stelle seinen besten Dank auszusprechen.

Figurenerklärung.

Fig. I.

Ansicht des Tumors sammt Adnexen, ohne Eröffnung der beiden Säcke, von vorn gesehen.

V. F. = Verkalktes Fibrom.
r. T. = rechte Tube.
lig. ov. pr. = ligamentum ovarii proprium.
r. Ov. = rechtes ovarium.
lig. lat. et rot. = ligamentum latum et rotundum.
V. = Vagina
Bl. = Blase.
F. = Fibrom.

Fig. II.

Ansicht des Tumors in derselben Lage, Blase und Vagina eröffnet.

O. u. = Orificium uteri (in dasselbe ist eine Sonde eingeführt).
V. = Vagina.
Bl. = Blase.
u_1, u_2 = Einmündungsstellen der uretheren (in dieselben sind Schweinsborsten eingeführt).

**

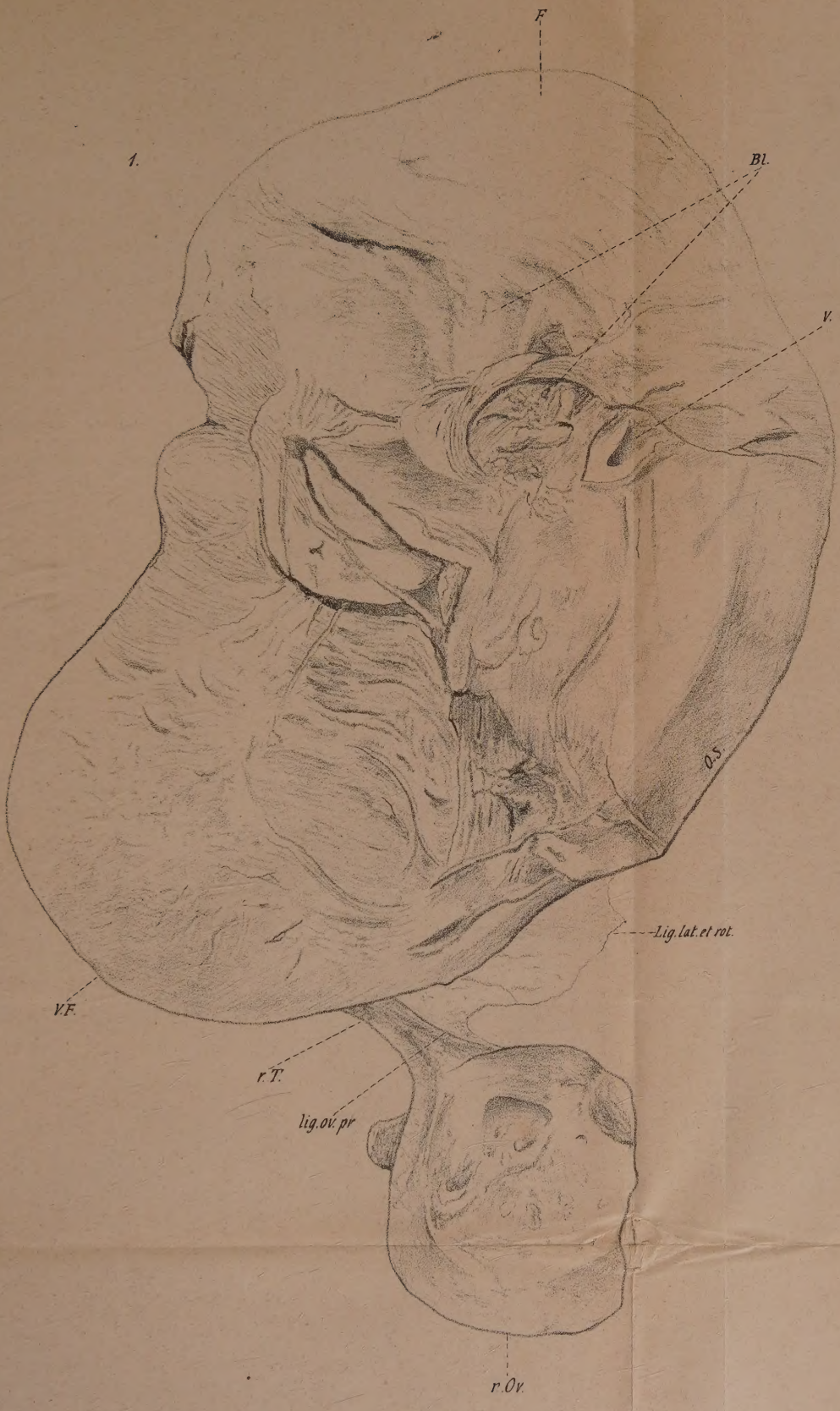
1.
F.
Bl.
V.
O.S.
Lig. lat. et rot.
V.F.
r.T.
lig.ov.pr
r.Ov.

2.